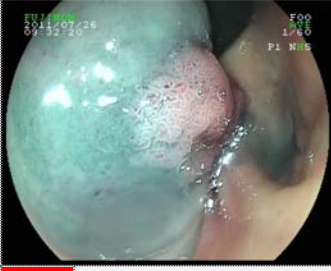

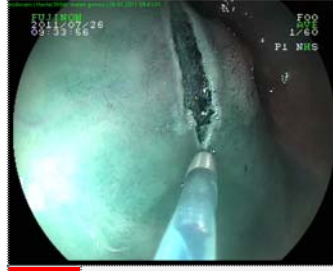**T.C**  
**KOCAELİ ÜNİVERSİTESİ ARAŞTIRMA VE UYGULAMA HASTANESİ**  
**GASTROENTEROLOJİ KLİNİĞİ ENDOSKOPİ ÜNİTESİ**

Umuttepe Yerleşkesi Eski İstanbul Yolu 10.km-KOCAELİ  
Rapor Tarihi: 26.07.2011 10:26:18

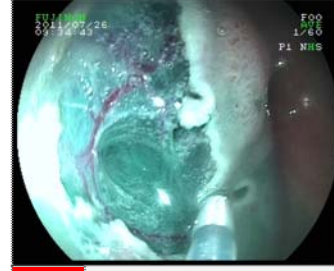
Adı : M. Soyadı : G. Cinsiyeti : Bayan



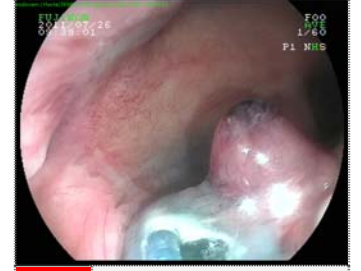1 Rektumda polip



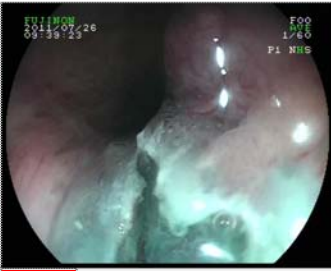2 Endocut işlemi



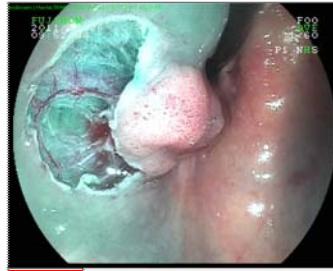4 Endocut işlemi



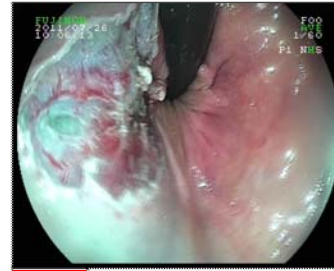12 Endocut işlemi



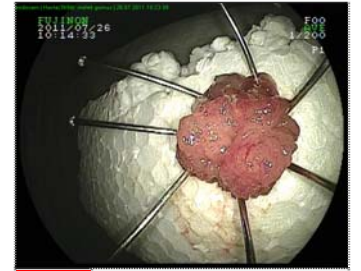
14 Endocut işlemi



19 Endocut işlemi



25 ESD sonu



33 ESD materyali

## Kolonoskopi Raporu

**Şikayeti** : Kolon Ca nedeniyle opere edilen, rektumda anal kanala yakın yerleşimli, histopatolojisi ağır displazili villöz adenom olan 2x2 cm'lik polipoid lezyon, ESD işlemi

**Premedikasyon** : Propofol infüzyonu ile anestezi ekibi tarafından

**Endoskop** : Fujinon

**Bulgular** : Rektum, rektosigmoid bileşke, sigmoid kolon, inen kolon, splenik fleksura, transvers kolon, hepatik fleksura, çıkan kolon, ileoçekal bölge ve ileoçekal valf gözlendi. Rektum 10. cm'de önceki operasyona ait anastomoz hattı ve anastomoz hattına komşu rektum alanında önceki ESD işlemine ait skatrisyel yıldızlaşma alanı gözlendi. Anal kanal girişinden hemen sonra başlayan, pit patern yapısı Kudo Tip IV gyrus paterni özelliği gösteren 2x2 cm boyutunda geniş tabanlı polipoid lezyon izlendi. ESD işlemi için özel olarak hazırlanmış karışım (Na-Hyaluronat + Adrenalin + İndigo carmin) kullanılarak taban kısmı kabartıldı. İğne uçlu bıçaklar kullanılarak çepeçevre kesildi. Ardından seramik uçlu bıçak ile lezyon tabanı disseke edildikten sonra snare kullanılarak 3 parça halinde çıkartıldı. İşlem sonu lezyon yerinde tabanın temiz olduğu, kanama açısından risk yaratabilecek vasküler yapı olmadığı görüldü. Erken komplikasyon olmayan hastanın serviste takip edilmesi planlanarak işleme son verildi. İncelenen diğer alanlarda kolon mukozası renk ve görünümü ile submukozal vasküler yapılar doğaldı.

**Endoskopik Tanı** : **Rektumda Geniş Tabanlı Polip (Ağır Displazili Villöz Adenom) + ESD İşlemi (+ Parçalı Rezeksiyon)**

**Biyopsi** : ESD Materyali-3 parça halinde

Prof Dr Ömer ŞENTÜRK, Uzm.Dr.Uğur KORKMAZ